B/C 28110135 30

S/26 H

320

THE INSTITUTE
OF
OPHTHALMOLOGY
LONDON

EX LIBRIS

OPHTHALMOLOGY HC14 AMMON

Digitized by the Internet Archive
in 2014

https://archive.org/details/b21284556

ROYAL LONDON OPHTHALMIC HOSPITAL

Die

Behandlung des Schielens

durch den Muskelschnitt.

Ein Sendschreiben

an

Herrn Geheimrath Professor Ritter

Dr. DIEFFENBACH

zu Berlin

von

Dr. F. A. v. Ammon.

Sr. Majestät des Königs von Sachsen Leibarzt und des C. V. O. Ritter.

Dr A Clarus

Mit einer lithographirten Tafel.

Leipzig,

Weidmann'sche Buchhandlung.

1840.

Abdruck aus Dr. v. Ammon's Monatsschrift für Medicin. B. III. Heft V.

1670458

Seit meinen früheren Mittheilungen über die Behandlung des Schielens durch die Myotomia ocularis (Monatsschrift f. Med., Augenheilk. und Chirurgie. Bd. III. p. 321 — 332) habe ich Gelegenheit gehabt die Operation häufig zu üben, oder bei ihr als Assistent gegenwärtig zu sein, wenn andere Aerzte hier in Dresden sie vollzogen. Die Zahl der Operationen, die ich theils selbst gemacht, theils durch die Drn. Zeis, Baumgarten und Warnatz habe verrichten sehen, und bei denen ich assistirt habe, beläuft sich zur Zeit auf zwei und siebzig. Diese Zahl reicht hin, ein Urtheil über diese Operation zu fällen. Dasselbe zu veröffentlichen veranlasst mich theils ein früher am angegebenen Orte gegebenes Versprechen, die dort mitgetheilten vorläufigen Beobachtungen zu vermehren, theils der Wunsch durch Mittheilung der hier folgenden Untersuchungen, die in dieser Reihefolge noch nicht angestellt worden sind, zur Prüfung der neuen Operation etwas beizutragen. Dass ich dieselben an Dich, mein lieber Dieffenbach, richte, geschieht deshalb, weil wir vorzüglich Deinem Vorgange die Bereicherungen und Segnungen dieser neuen Operation verdanken, und weil ich Dir so gern

dafür im Namen der Augenheilkunde, deren Gebiet Du bereits so herrlich durch Deine Methode der Blepharoplastik erweitert hast, öffentlich den gebührenden Tribut der Dankbarkeit zollen möchte. Finden sich in diesem Sendschreiben hier und dort Ergebnisse, welche von Deinen Erfahrungen und Ansichten abweichen, so kann ich wohl gerade bei Dir eine unpartheiische Würdigung und Prüfung derselben erwarten, da ich weiss, dass Dir unsers unsterblichen A. G. Richters Worte zum Grundsatz geworden sind: „Superbum est suis tantum oculis, servile alienis semper videre velle."

Ich nenne die Operation neu, weil vielfache Nachforschungen in der Geschichte des Sehnen- und Muskelschnittes mich auch nirgends eine Spur von der Anwendung dieser Methode zur Heilung des Schielens haben auffinden lassen, obgleich ich mit Fleiss und Ausdauer mich diesen Nachforschungen unterzogen habe (vergl. Physiologia tenotomiae. Dresdae 1837 in 4. c. tab. lith. colorat; und die französische Uebersetzung hiervon: Mémoire sur la physiologie de la tenotomie. Gand. 1838 in 8.) Eine einzige Stelle habe ich in Melchior's Schrift über den Strabismus gefunden, die von der Muskeldurchschneidung zur Heilung des Strabismus handelt. Nun ist aber dessen Schrift offenbar nach Strohmeyer's Mittheilung über die Möglichkeit der Heilung des Schielens durch die Myotomie (dessen Beiträge zur operativen Orthopaedik. Hannover 1838, p. 22) erschienen, und obgleich Strohmeyer von Melchior nicht genannt wird, doch wohl dessen Schrift entnommen, oder doch einer der Zeitschriften, welche die Strohmeyer'sche Idee im Jahre 1838 aphoristisch, wie sie ihr Urheber gegeben hatte, veröffentlichten.

Man fängt an über die Priorität der Vollziehung der Operation, vorzüglich in Frankreich, sich zu streiten und müht sich ab, Dir den gerechten Ruhm streitig zu machen, die Myotomia ocularis zuerst am Lebenden vollzogen zu haben (Annales d'oculistique par Cunier, Tom. III. in verschiedenen Heften). Es liegt nicht in unserer Absicht, eine Geschichte der Myotomia ocularis zu schreiben, obgleich wir sie wohl sehr wünschen und hiermit namentlich junge Aerzte zur Bearbeitung dieses Gegenstandes aufgefordert haben wollen. Möge eine geschichtliche Kritik in diesem Punkte aber ergeben was

sie wolle, so steht es fest, dass Du, theurer Freund, den Impuls zur operativen Behandlung des Schielens gegeben hast, der jetzt so schöne Erfolge gewährt. Wollen wir übrigens nicht vergessen, dass Entdecken, Erfinden, Mittheilen, Benutzen so nahe verwandt sind, dass Mehre bei einer Handlung als Eine Person angesehen werden können, und dass manchmal gewisse Gesinnungen und Gedanken schon in der Luft umherziehen, so dass Mehre sie gleichzeitig erfassen können (Göthe's Werke, Bd. 50. S. 165). Dieser Umstand konnte um so mehr mit der Myotomia ocularis sich ereignen, da die Idee zu ihr der eigentlichen Ausführung eine geraume Zeit vorausging.

1.

Beschreibung der Myotomia ocularis im Allgemeinen.

Um den Muskelschnitt am Auge zu verrichten, benutze ich folgende Instrumente, die auf der beiliegenden Tafel abgebildet sind.

1) Zwei Augenlidhalter; es sind die von Ware, mit etwas längerem Stiel, als ihn Ware angab (Fig. 11, 12).

2) Ein Häkchen zur Führung des Bulbus (Führungshäkchen), wenn das Auge sehr schielt. Dasselbe ist in Figur 8 und 9 abgebildet, und zeichnet sich durch kurze Spitzen und seine knieförmige Biegung aus. Es dringen die Haken durch die Conjunctiva in die Sclerotica, und halten das Auge fest, ohne es jedoch zu verletzen.

3) Ein grösseres Häkchen zur Fixirung des Auges in den gewöhnlichen Fällen von Strabismus. Es ist in Figur 7 zu sehen und kann mit zwei oder drei Krümmungen versehen sein. Ich ziehe das mit zwei Häkchen vor (Fixirungshäkchen).

4) Eine Pincette (Fig. 10); sie unterscheidet sich durch sehr dünne Schenkel von einer gewöhnlichen Hakenpincette.

5) Einige kleine Messer und eine Scheere mittlerer Grösse.

6) Einen gerinnten Muskelfixator. Dieser ist in Fig. 13, 14 abgebildet und ist eine in stumpfen Winkel gebogene

Hohlsonde, deren gebogenes Ende länger oder kürzer gemacht werden kann.

Die Verrichtung der Operation vollziehe ich wie folgt: Zwei Gehülfen reichen aus, wenn sie geübt sind, bei Kindern sind drei nothwendig, der Kranke setzt sich wie zur Staaroperation, Kinder muss man hoch auf einen Stuhl setzen, oder wohl auch auf den Schooss der Angehörigen sitzend und von starken Händen gehalten operiren. Es wird, nachdem das nicht zu operirende Auge verbunden ward, ein Augenlidhalter unter das obere Augenlid geschoben, so dass die innere Fläche des vorderen Theiles desselben die innere Fläche des Augenlides berührt, das Augenlid also zwischen dem Augenlidhalter liegt (Fig. 1). Der Gehülfe ergreift den Augenlidhalter hoch am Stiel; während dieses geschieht, applicirt der Operateur den zweiten Augenlidhalter auf dieselbe Weise am unteren Lide; dieses wird von demselben Gehülfen, wenn nur zwei vorhanden sind, mit der linken Hand auf dieselbe Weise gefasst, und wenn dieses geschehen ist, werden beide Augenlidhalter stark angezogen. Durch diese Manipulation, die dem Kranken nie angenehm, häufig schmerzhaft ist, werden die Augenlider stark auseinander gezogen, der Bulbus wird dadurch blosgelegt, etwas nach vorn getrieben, und es wird die Conjunctiva an ihrer Uebergangsstelle zum Augenlide rings umher stark angespannt; man hüte sich dieses nicht zu stark zu bewerkstelligen, weil sonst die Conjunktivafalten die Operation stören. Ist dieses mit Sorgfalt geschehen, so veranlasst man den Kranken durch Zureden, auf die dem bisherigen Schielen entgegengesetzte Seite den Bulbus zu richten, und kann derselbe das nicht, beharrt das Auge hartnäckig in seiner schielenden Stellung, was jedoch zu den Ausnahmen gehört, und gewöhnlich nur bei Luscitas Statt findet, so ergreift der Operateur das Führungshäkchen (Fig. 8), setzt es stark da ein, wo sich Sclerotica und Cornea verbinden, und führt den Bulbus nach der entgegengesetzten Seite, bis der Punkt, wo die Conjunctiva eingeschnitten werden soll, ganz sichtbar ist. Hierbei dringen die Spitzen des Führungshäkchens durch die Conjunctiva in die Sclerotica, ohne jedoch letztere zu verletzen. Dieser Akt ist nicht ganz leicht und muss mit Vor- und Umsicht geschehen. Jetzt setzt der Operateur hin-

ter dem Führungshäkchen den Fixirungshaken in die Conjunctiva Scleroticae, nicht in diese letztere ein, und entfernt, wenn dieses geschehen ist, das Führungshäkchen. Jenes wird sodann von dem Operateur dem Gehülfen übergeben, wenn nicht die Fixirung des Bulbus ein geübter Gehülfe ausgeführt hat. Dieses Verharren des schielenden Auges im Winkel geschieht nur bei sehr hohem Grade des Schielens, wie ich glaube, bei wirklicher Muskelverkürzung oder bei tiefer Insertion desselben an die Sclerotica; gewöhnlich sieht der Kranke auf Geheiss des Arztes auf die entgegengesetzte Seite, und ich habe die Bemerkung gemacht, dass nicht selten während der Vorbereitungen zur Operation der Kranke in Folge psychischer Einflüsse zu schielen aufhört, oder dass er doch sehr leicht, wenn er dazu veranlasst wird, auf die entgegengesetzte Seite das Auge wendet. Nachdem der Bulbus fixirt ist, verzieht der Operateur mit der in der linken Hand geführten Pincette nicht weit von der Stelle, wo der Haken in der Conjunctiva sitzt, die Conjunctiva, hebt sie in einer Falte in die Höhe und schneidet letztere rasch mit kühnem Messerzuge durch. Nun erweitert er mittelst einiger Messerzüge den Einschnitt nach oben und unten und hinten, und sieht dann sehr bald, wenn der Gehülfe das Auge inzwischen mittelst des Haltungshakens stark anzieht, die Insertion des Muskels an der Sclerotica liegen. Dieser Akt der Operation, der auch mittelst der Scheere ausgeführt werden kann, geht ohne Bluterguss nicht ab, und es ist deshalb nöthig, wenn derselbe stark ist, durch häufiges Betupfen mit kleinen Schwämmen das Blut rasch zu entfernen, um die Operation nicht aufzuhalten. Der Operateur führt jetzt den Muskelfixator (Fig. 13) von unten nach oben, oder von aussen nach innen gehend, zwischen Sclerotica und dem Muskeltendo durch. Dieses geschieht meistens leicht, jedoch dringt die Spitze desselben selten durch das zwischen Muskel und Sclerotica liegende Zellgewebe oben durch, und es muss dort die Spitze mit Gewalt durch dieses gedrängt werden, oder was schonender ist, der Operateur muss die membranartig dort auf der Spitze des Instrumentes liegende Cellulosa durchschneiden, damit die Spitze des Muskelfixators durchgeschoben werden kann. Durch dieses Manöver, was für den Kranken immer schmerzhaft ist,

wird der Muskel mehr oder weniger in seiner Anheftung an die Sclerotica losgetrennt. Um dieses noch zu vermehren, ist es gut, wenn der Operateur den Fixator etwas zurückführt und dann durch leises, aber kräftiges Hin- und Herschieben alle Adhäsionen trennt. Hierauf zieht der Operateur den Muskel aus der Tiefe hervor, was oft kräftig geschehen muss, und durchschneidet dann denselben, was man mittelst der Scheere oder desselben Messers bewerkstelligt, dessen man sich zur Durchschneidung der Conjunctiva bedient hat. Um letzteres leicht und ohne Gefahr für den ganz in der Nähe liegenden Bulbus zu vollziehen, ist der Muskelfixator auf seiner inneren Fläche gerinnt; in dieser Rinne lässt sich das Messer leicht und gefahrlos führen, was ohnedem wegen der sich nun aufwulstenden Conjunctiva, oder wegen des hervorquillenden Zellgewebes und Blutes sonst nicht so rasch und leicht geschehen könnte. Aber der Durchschneidung mittelst des Messers ist die Myotomie durch die Scheere vorzuziehen, die man nun, je nachdem man mehr die tendinöse Insertion oder die Muskelsubstanz durchschneiden will, vor oder hinter dem Muskelfixator vornimmt; durchschneidet man vorn, so wird man die Tenontomie verrichten, während man im letzteren Falle die Myotomie vollzieht. Ich bin der Ansicht, dass, da durch die Fixirung des Muskels auf die angegebene Weise die Adhäsionen desselben an die Sclerotica, die derselbe nicht weit berührt, losgelöst werden, es ziemlich einerlei ist, wo man die Durchschneidung macht, obgleich ich in den Fällen, wo das Schielen stark ist, und wo man eine starke Veränderung in der Vitalität des Muskels hervorrufen will, die Myotomie der Tenontomia ocularis vorziehen würde. Sobald die Durchschneidung geschehen ist, wird der Haken ausgeführt und die Augenlidhalter werden entfernt. Bisweilen ist es gut, je nachdem sich das operirte Auge stellt, die Conjunctiva nach oben oder nach unten zu dilatiren, und da, wo dieselbe stark abpräparirt ward, ist es öfters wohl rathsam, ein Stück davon abzutragen; dasselbe ist auch mit dem vorderen Muskelstücke zu thun.

2.

Allgemeine Casuistik bei der Myotomia ocularis.

Die Fixirung des obern Augenlides verursacht bei manchen Personen eine so krampfhafte Zusammenziehung des Orbikularmuskels, dass es unmöglich wird, den unteren Augenlidhalter zu appliciren. Ist dies der Fall, so entferne man rasch den Augenlidhalter und gönne dem Schielenden Ruhe. Oft schon nach wenigen Minuten geht der Krampf vorüber, und man kann beide Augenlidhalter ohne Schwierigkeit appliciren, wobei dann zu empfehlen ist, den unteren Augenlidhalter zuerst anzuwenden. Es ist immer zu rathen, dass dieses rasch, aber vorsichtig geschehe, damit der zu Operirende keine schmerzhafte Empfindung habe. Nicht selten röthet sich die Conjunctiva Bulbi nach Applikation der Augenlidhalter heftig; es ist dann immer gut, rasch die Operation fortzusetzen, und zu beendigen. Ein anderer Uebelstand ist der, dass sich nach Application der Augenlidhalter die Conjunctiva circulär an ihrer Uebergangsstelle zu den Augenlidern und um den Bulbus umher hervordrängt, gleichsam vorfällt; es ist, als wenn hier das Orbitalfett nach vorn geschoben würde. Dieses geschieht mit einer solchen Kraft, dass selbst die Augenlidhalter verrückt werden, oder dass zwischen den Fenstern desselben die Conjunctiva sich durchdrängt. In solchen Fällen, die sich vorzüglich bei Kindern ereignen, welche sich gegen die Operation stemmen, ist es gut die Operation für einige Minuten aufzuschieben; will man sie fortsetzen, so ist es von grosser Wichtigkeit ja nicht in die sich vordrängende Conjunctiva einzuschneiden, sondern den Einschnittspunkt in die Conjunctiva Scleroticae zu machen, weil man von hier aus dann sicher zu dem zu durchschneidenden Muskel gelangt. Unangenehm ist das hartnäckige Verweilen des Bulbus in seiner schielenden Richtung, und dieses findet man grade in den Fällen stärkeren Strabismus. Hier leistet das Führungshäkchen, das man rasch einsetzen und wegnehmen kann, treffliche Dienste. Von grosser Wichtigkeit ist die Wahl der rechten Stelle beim Einsetzen des Fixirungshakens. Es geschehe dies

immer dicht am Uebergange der Conjunctiva Bulbi zum Augenlide in der Conjunctiva Scleroticae. Das hier Fig. 8 abgebildete Fixirungshäkchen, wenn es gut applicirt wird, reisst nicht aus, und Zufälle, wie ich sie früher beschrieben habe (Monatsschrift a. a. O. p. 325), habe ich seitdem nicht beobachtet. Das Fixirungshäkchen perforirt nur die Conjunctiva, nicht die Sclerotica, dagegen das Führungshäkchen die Sclerotica und Conjunctiva fasst, ohne sie jedoch blutig zu verwunden. Man vergesse nie, dass man neben dem Auge, nicht am Auge selbst den Operationszweck zu verfolgen hat, und dass es Hauptzweck ist, sobald als möglich die Muskelinsertion an der Sclerotica aufzufinden. Macht man den Einschnitt in die Conjunctiva Bulbi, so muss man diese dann in einer zu grossen Strecke ablösen, um an die Muskelinsertion zu kommen, die Blutung ist grösser, und was die Hauptsache ist, die Verletzung der Conjunctiva ist bedeutender; fällt der Einschnitt zu weit vom Bulbus in die Conjunctiva, so hat man sich zu weit von der Insertion des Muskels entfernt, gelangt nicht auf sie, sondern geht neben ihr durch das Orbitalfett vorbei in die Tiefe. Die Folge davon ist Vorfall des Orbitalfettes, Blutung, Verzögerung der Operation, grosse Vulneration der Orbita, wohl auch gänzliche Abirrung vom Muskel. Geschieht das, so ist das Beste, so viel als möglich die Blutung zu stillen, sich gründlich anatomisch von der Lage der Wunde zu überzeugen, um dann den rechten Weg zur Muskelinsertion wieder zu gewinnen. Man trage deshalb das getrennte Orbitalfett und die getrennte Conjunctiva mit der Scheere kühn und rasch ab, und nun wird man sehr bald sehen, ob man einen neuen Einschnitt in die Conjunctiva machen muss, oder ob man diese so stark zurückziehen kann, dass man die Muskelinsertion findet. Der Geübte wird solchen Fehler nicht machen, wohl aber der Ungeübte. Ich schreibe für die Letzteren, nicht für jene. Zur Klasse dieser werden sich zur Zeit noch viele praktische Aerzte zählen müssen! Die beste Vorübung zur Myotomia ocularis wird für jeden, der sich gründlich unterrichten will, die Anfertigung eines Muskel- und Nervenpraeparates des in der Orbita liegenden menschlichen Auges sein!

3.

Durchschneidung des inneren geraden Augenmuskels. (Musculus rectus internus.)

Fig. 1.

Die Durchschneidung des inneren geraden Augenmuskels wird am häufigsten verrichtet, da der Strabismus convergens, als dessen Ursache man eine abnorme Contraction des Musculus rectus internus ansieht, alle anderen Arten des Schielens an Frequenz übertrifft. Bei ihrer Verrichtung ist, abgesehen von den allgemeinen Operationsregeln Folgendes zu erinnern. Sind die Augenlider und der Bulbus fixirt, so kommt es darauf an, die richtige Einschnittstelle in die Conjunctivafalte zu treffen. Zu diesem Behufe hebt man mit der Pincette die Conjunctiva dicht neben der Caruncula lacrymalis, gerade im mittlern Durchmesser in die Höhe und durchschneidet nun mittelst des Messers dieselbe da, wo sie zwischen dem Fixirungshaken des Bulbus und der Pincette liegt. Am linken Auge ist dieses leichter als am rechten, weil der Operateur dort die Pincette mit der linken, das Messer mit der rechten Hand führt; nicht so leicht ist es am rechten Auge, weil er dort mit der rechten die Pincette, mit der linken das Messer zu leiten hat. Der Operateur, welcher nicht ambidexter ist, kann sich beim rechten Auge dadurch helfen, dass er sich zur linken Seite des zu Operirenden stellt, und nun mit der linken Hand, welche die Pincette führt, die Conjunctiva faltenartig erhebt, mit der rechten von unten nach oben den Operationsschnitt führt. Ist die rechte Einschnittstelle getroffen, und wird der Bulbus von den Gehülfen gut nach aussen gezogen, so sieht man den Muskel sehr bald an seiner Insertionsstelle liegen, und es ist leicht den Muskelfixator, der von unten nach oben zu führen ist, unter den Muskel zu bringen, wobei man dahin wirken muss, dass die Spitze desselben hin- und hergeschoben werde, um den Muskel und seine tendinöse Ausbreitung möglichst von der Sclerotica zu trennen. Hierauf wird der Fixator zwischen Sclerotica und dem Muskel durchgeschoben, und wenn die Spitze desselben durch einen Einschnitt der dort

membranartig sich ausbreitenden Cellulosa passirt ist, wird der Muskel mittelst einer auf die Branchen gekrümmten Scheere oder da das Messer gleich zur Hand ist, mittelst dieses durchschnitten. Ich habe in der Mehrzahl der Fälle aus dem letzten Grunde das Messer vorgezogen; jedoch kann man auch recht gut eine Scheere gebrauchen. Will man ein Stück aus dem Muskel ausschneiden, so ist es gut den ersten Durchschnitt durch den Muskel weit nach hinten auszuführen und dann das innere Stück von der sitzen gebliebenen Muskelparthie ganz oder theilweis zu entfernen. Dieser Rath wird deshalb gegeben, weil, wenn man den Muskeldurchschnitt zu weit nach vorn gemacht hat, es unmöglich ist, den sich schnell zusammenziehenden und deshalb gewöhnlich stark nach innen tretenden Muskel zu fassen und von ihm ein Stück abtragen zu können. Die Operation am linken Auge lässt sich meistens so schnell ausführen, dass ich schon oft in nicht mehr als dreissig Sekunden dieselbe vollendet habe. Mehr Zeit erfordert die Operation am rechten Auge, selbst wenn der Wundarzt ambidexter ist. Um dem Kranken Muth zu machen, vollziehe ich deshalb in den Fällen, wo keine bestimmte Indikation, bei der doppelt in einer Sitzung zu verrichtenden Operation vorhanden ist, das rechte Auge zuerst zu operiren, stets die Muskeldurchschneidung am linken Auge zuerst.

5.

Durchschneidung des äusseren geraden Augenmuskels. (Musculus rectus externus.)

Fig. 4.

Die Durchschneidung des äusseren geraden Augenmuskels ist deshalb schwieriger, als die des inneren, weil die Insertion desselben weiter nach hinten an die Sclerotica Statt findet als die des Musculus rectus internus, und weil dieselbe sehniger und breiter sich hier ausbreitet, als dieses dort der Fall ist. Letztere Eigenschaft lässt die Erkennung des Mus-

kels nicht so leicht zu wie dort, und der Anfänger hüte sich sehr, dieses anatomische Verhältniss nicht zu übersehen. Es ist sehr zu empfehlen, zu dieser Operation die Augenlidhalter mehr nach aussen hin einzusetzen, um den äusseren Augenwinkel so viel nur immer möglich zu dilatiren. Ist dieses geschehen, so trenne man (wenn links operirt wird, die Pincette mit der rechten, das Messer oder die Scheere mit der linken Hand führend, ausserdem aber die Instrumente wie gewöhnlich haltend) da, wo das äussere Palpebralligament mit der Conjunctiva zusammenhängt, diese letztere in kleinen Messerzügen, halte sich immer an die Sclerotica und lasse dann den Gehülfen den in die Conjunctiva bulbi eingesetzten Haken stärker nach innen ziehen. Hierdurch kommt der breite, tendinöse Ansatz des äusseren Augenmuskels mehr zum Vorschein, obgleich er schwer von der Sclerotica zu unterscheiden ist. Jetzt führt der Operateur den Muskelfixator von unten nach oben unter seine tendinöse Ausbreitung (wobei er nicht vergessen darf, dass der untere Theil derselben tiefer als beim innern graden Augenmuskel liegt), also zwischen ihn und der Sclerotica, und löst nun dieselbe durch Hin- und Herführen des Instrumentes von vorn nach hinten von der Sclerotica ab. Bevor dieses geschieht, muss die Spitze am obern Ende des äusseren Augenmuskels zwischen ihm und zwischen Sclerotica durchgeschoben werden, was ebenfalls durch Einschneiden der membranartig sich dort ausbreitenden Cellulosa erleichtert wird. Ist dieses geschehen, so durchschneidet man mittelst der Scheere oder des Messers die tendinöse Ausbreitung. Die Blutung ist sehr selten von Bedeutung und stets geringer als bei der Durchschneidung des innern graden Augenmuskels, jedoch wechselt auch dieses sehr, und ich habe, wenn ich beide äusseren Recti an einem Individuo in einer Sitzung durchschnitt, beobachtet, dass das eine Auge mehr blutete, als das andere.

5.

Durchschneidung des obern geraden Augenmuskels. (Musculus rectus superior.)

Fig. 3.

Diese Operation ist nicht ohne Schwierigkeit; weil der obere gerade Augenmuskel mit seiner sehnigen Ausbreitung sich tief hinten inserirt, und weil sich der Operateur in Acht nehmen muss, den Levator palpebrae superioris zu verwunden, oder den Obliquus superior zu verletzen, oder gar zu zerschneiden. Es kommt hier zunächst darauf an, dass das obere Augenlid so stark als nur möglich in die Höhe gehoben werde, um nur den Uebergang der Conjunctiva vom Bulbus zur innern Fläche des oberen Augenlides recht genau zu sehen. Ist das geschehen, und das untere Augenlid ebenfalls fixirt, so setzt der Operateur den Fixirhaken in die Conjunctiva hoch oben ein und lässt das Auge durch einen Gehülfen, dem er den Haken unterdessen übergeben hat, stark herabziehen, so dass die Cornea so tief als nur möglich zu stehen kommt. Jetzt wird die Conjunctiva des Bulbus an ihrer Uebergangsstelle zum Augenlide in grösserer Ausbreitung und weit nach hinten durchschnitten. Diese Oeffnung wird nach rechts und links dilatirt. Eine grosse Conjunctivaöffnung ist deshalb nöthig, weil der obere grade Augenmuskel in einem sehr breiten Tendo sich an der Sclerotica inserirt, und weil diese tendinöse Ausbreitung nur dann rasch mit dem Muskelfixator fixirt und von der Sclerotica gelöst werden kann, wenn der Operateur denselben an der einen Seite unterschieben kann. Dieser Akt der Operation wird dadurch noch erschwert, dass eine starke Cellulosa die sehr dünne tendinöse Ausbreitung und Insertion des obern graden Muskels dicht mit der Sclerotica verbindet. Sie wird aber leicht zu bewerkstelligen sein, je nachdem man den Muskelfixator, den man schräg führt, von innen oder von aussen in den Conjunctivaabschnitt bringt, mehr nach aussen oder nach innen hält, um ihn nicht über die Muskelinsertion hinweg, sondern zwischen sie und die Sclerotica zu bringen. Erst mit einer gewissen Gewalt vermag man sodann das Instrument auf der entgegengesetzten

Seite des Muskels seiner tendinösen Ausbreitung, nachdem die auf der Spitze desselben membranartig ruhende Cellulosa durchschnitten ist, durchzuführen. Man zieht hierauf die tendinöse Ausbreitung etwas in die Höhe, löst sie durch Hin- und Herschieben des Fixators von vorn nach hinten, und trennt sodann auf oder neben dem Instrumente dieselbe vermittelst der Scheere. Die Durchschneidung des untern geraden Augenmuskels ist mit grossen Schwierigkeiten verbunden und dürfte höchst selten, vielleicht gar nie nothwendig werden. Ueber die Art und Weise sie zu verrichten vergleiche den siebenten Abschnitt.

6.

Durchschneidung des oberen schiefen Augenmuskels. (Musculus obliquus superior, s. trochlearis.)

Fig. 2.

Um den obern schiefen Augenmuskel kurz vor seiner Insertion an die Sclerotica aufzusuchen, zu fixiren und zu durchschneiden, muss man folgende Operationsweise befolgen. Nachdem die Augenlidhalter angelegt sind und das obere Augenlid durch den Augenlidhalter stark in die Höhe gezogen ist, lässt man den Kranken das Auge möglichst nach unten kehren, setzt den Fixirhaken nach oben und innen in die Conjunctiva ein, übergiebt ihn einem Gehülfen und lässt das Auge stark nach aussen und unten ziehen. Ist so die Einschnittsstelle der Conjunctiva bei ihrem Uebergange in den Bulbus zum Augenlide von der Mitte des Auges und gegen die Caruncula lacrym. hin zugänglich, so erhebt der Operateur, je nachdem das rechte oder linke Auge operirt wird, Pincette und Messer mit verschiedenen Händen führend, die Conjunctiva in einer grossen Falte und durchschneidet dieselbe in der Ausbreitung eines halben Zolles. Hier muss man sich sehr in Acht nehmen, den von der Trochlea aus schräg auf die Sclerotica tretenden Muskel nicht gleich anfangs, wenn man die Conjunctiva durchschneidet, mit dem Messer zu treffen, da der in Rede stehende Muskel nach vorn sich inserirt. Ist die Conjunctiva

durchschnitten, der Muskel sichtbar, so wird der Muskelfixator hinter den Muskel gebracht (Fig. 2) und dann wie gewöhnlich durchschnitten. Die Lage des obern schiefen Muskels macht ihn vor allen Augenmuskeln geschickt denselben subconjunctival zu durchschneiden. Ich habe an diesem Muskel bei Schielenden weder auf die eine noch die andere Art zur Zeit die Myotomie verrichtet.

7.

Durchschneidung des unteren schiefen Augenmuskels. (Musculus obliquus inferior.)

Fig. 6.

Der untere schiefe Augenmuskel lässt sich auf folgende Art fixiren und durchschneiden. Sind die Augenlider fixirt, so lässt man den Kranken das Auge so viel als möglich nach oben richten, fasst mittelst des Häkchens die Conjunctiva Bulbi tief unten vor ihrem Uebergange zur Palpebra, so dass der Haken nach oben gerichtet ist; lässt einen zweiten Gehülfen das Auge sehr nach oben ziehen, und eröffnet nun durch einen langen Einschnitt in die Conjunctiva tief die Cellulosa nach innen verfolgend, die Orbita. Hierbei dringt nun Orbitalfett hervor; ist der Operateur behende, so wird er, ehe sich dieses vordrängt, den Muskelbauch erkennen, den Fixator an ihm vorbei und hinter ihm durchführen. Dieses geschieht am besten dadurch, dass er des Instrumentes convexe Seite nach hinten, die concave nach vorn hält (s. Fig. 6) und führt. Verhindert das lockere Orbitalfett die Operation, oder hält es dieselbe auf, so wird so viel mit der Scheere ausgeschnitten als nur möglich. Bei diesem Muskel, der ebenfalls mit einiger Gewalt vorgezogen werden muss, wird man immer die Myotomie, selten die Tenontomie machen, da bei dem Hervorziehen desselben der Muskelbauch, nicht der Tendo desselben den Punkt bildet, wo die Durchschneidung geschieht. Wer den untern geraden Augenmuskel (Musculus rectus inferior) durchschneiden wollte, müsste vorher jedenfalls erst den untern schiefen Muskel zerschneiden

bevor er zu dem rectus inferior gelangen kann. Dieser würde aber, da er sehr tief nach hinten liegt, auch dann sehr schwer zu fixiren sein. Es dürfte aber auch schwerlich sich ein Arzt zur Myotomie an diesem Muskel veranlasst sehen, da ein Strabismus inferior, bei dem der rectus inferior in Betracht käme, nicht vorzukommen scheint.

9.

Was lehrten uns die bisherigen Operationen über die Beschaffenheit der Conjunctiva und der Muskeln des Auges bei Schielenden?

Abgesehen von der Contraction, in welcher bei Personen, die an Strabismus convergens leiden, der nach der Nase zu gelegene Theil der Conjunctiva Bulbi sich befindet, habe ich stets bei der Untersuchung dieser Membran eine auffallende Blässe und nicht selten Trockenheit derselben, oder doch eine verminderte Schleimabsonderung beobachtet, und bei der Durchschneidung dieser Membran eine abnorme Dichtigkeit und Dicke derselben wahrgenommen. Diese besteht entweder in einer wirklichen Verdickung der Conjunctiva als Membran, so dass die Schnittfläche derselben dicker erscheint, oder sie zeigt separate, dicht auf einander liegende Schichten. Nicht selten habe ich aber mehrere Stränge dieser Membran, nachdem die Conjunctiva durchschnitten war, von der Sclerotica herüber nach der inneren Wand der Orbita gehen sehen, so dass ich diese als ein bestimmt vorhandenes und öfter vorkommendes, pathologisches Vorkommen ansehen muss. An anderen Theilen der Conjunctiva habe ich bei den andern Arten des Strabismus, z. B. bei dem Strabismus externus Aehnliches nicht wahrgenommen.

Was den pathologischen Zustand des einen oder andern Muskels beim Strabismus betrifft, so war bei heftigem Grade des Schielens nach innen die Insertion desselben öfters tiefer hinten als gewöhnlich. Dasselbe habe ich auch beim Strabismus nach aussen wahrgenommen. In der Mehr-

zahl der Fälle aber war die Insertion des Muskels normal. Die Muskelsubstanz selbst betreffend, so erschien mir diese bisweilen dick, blutstrotzend, heftig nach der Durchschneidung blutend und schwerer zu durchschneiden, als ein gesunder Muskel; in solchen Fällen war er mehr rund als breit. Bisweilen schien es, als wenn der Muskel sehr tendinös, und dann entweder sehr dünn und geschwunden, oder zäh und ziemlich dick war; es hatte sich dann die eigenthümliche Muskularität fast ganz verloren, so dass man beim Durchschneiden ein krachendes Geräusch wahrnahm. Sehr oft habe ich aber auch keine Spur von Abnormität in den zu durchschneidenden Muskeln wahrgenommen, weder betreffs der Farbe, noch Consistenz, noch Länge.

9.

Einwirkung der Operation auf die Stellung, Bewegung und Function des Auges.

Es sind mancherlei Einwirkungen der in Rede stehenden Operation auf den Operirten und dessen Auge wahrzunehmen und hat mich meine Beobachtung hier Folgendes gelehrt. Nach der Myotomia ocularis, durch welche die Conjunctivadecke getrennt, ein Muskel von der Sclerotica gelöst und durchschnitten wird, die also die bisherigen Bande des Auges an doppelter Stelle, an der Bindehaut und an den Augenmuskeln sprengt, tritt das Auge in der Mehrzahl der Fälle stärker aus der Orbita hervor; die Augenlider erscheinen hierdurch gewölbter und sind mehr geöffnet; vorzüglich bemerkenswerth ist das Vortreten des Bulbus, wenn der innere gerade Augenmuskel durchschnitten ist, bei weitem weniger, wenn der Muskelschnitt nach aussen verrichtet worden ist. Im ersten Falle ist es namentlich die innere Seite der Sclerotica, die stark hervortritt; dieses geschieht um so mehr, wenn man den Operirten das Auge nach aussen richten lässt, es kommt dann der Rand der Sclerotica an der Stelle stark zum Vorschein, die früher von der Insertion des geraden Augenmus-

kels bedeckt ward; die Sclerotica erscheint hier, von der Conjunctiva entblösst, meistens sehr weiss, und diese Farbe ist gewöhnlich um so auffallender, weil rings umher Blut ergossen ist. Dieses trägt dazu bei, die Scleroticalprotuberanz nur noch auffallender zu machen. Ist die Operation auf einem Auge gemacht, so hat diese Veränderung, dieses partielle Vorfallen des Auges schon einen grossen Einfluss auf die ganze Physiognomie, bei weitem stärker, ist aber dieses der Fall, wenn beiderseits die Myotomie vollzogen worden ist. Diese Einwirkungen erscheinen in verschiedenen Graden, je nachdem mehr oder weniger die Conjunctiva gelöst wurde, je nachdem der Muskel mehr oder weniger getrennt und mehr nach oben oder nach unten durchschnitten wurde.

Die Einwirkung der Muskeldurchschneidung auf die Stellung des Auges selbst ist sehr verschieden. Ich habe Folgendes gleich oder bald nach der Operation beobachtet: 1) das Auge erhält seine natürliche Stellung, oder 2) es bleibt mehr oder weniger schielend; d. h. in seiner Stellung, die es vor der Operation einnahm, oder 3) es schielt auf die entgegengesetzte Weise, z. B. ein Strabismus internus wird zum Strabismus externus; 4) es trägt sich das Schielen auf das früher wenig oder gar nicht schielende Auge über.

Die Bewegungen des Auges sind nach der Operation durchaus unverändert, scheinen mir sogar freier als früher zu sein; selbst die Bewegung des Auges nach der Seite des durchschnittenen Muskels zu ist wenn auch etwas beschränkter, doch zum grössten Theile ausführbar. Nur ausnahmsweise sah ich diese Bewegung ganz aufgehoben. Bemerkenswerth ist der Einfluss den die Myotomie bisweilen auf den Nystagmus bulbi übt, den ich einige Male nach der Durchschneidung des Musculus rectus internus et externus gänzlich verschwinden sah.

Am Auge selbst habe ich nach der Operation gewöhnlich nichts wahrgenommen. Einige Male sahe ich die Pupille nach der Myotomie sich verkleinern. Die Sehkraft betreffend, so ist Folgendes das von mir Beobachtete, wenn auf einem Auge die Operation geschah:

1) Es tritt Doppeltsehen ein, das sich nach kürzerer oder längerer Zeit verliert.

2) Manche Operirte sehen heller und bestimmter mit dem operirten Auge.

3) Bisweilen ist die Sehkraft auf dem operirten Auge nach der Operation schwächer, nimmt aber bald zu.

Bei solchen Schielenden, denen ich in einer Sitzung beide Augen operirte, habe ich Folgendes beobachtet.

1) Die Operirten sahen sehr selten doppelt.

2) Sie sahen bald heller und schärfer, bald dunkler und undeutlicher. Beides verlor sich früher oder später.

3) In einem Falle, wo ich beide äussern Augenmuskeln nach einander durchschnitt, sah die Kranke acht Tage nach der Operation die Gegenstände sehr klein, um die Hälfte kleiner als gewöhnlich. Der ängstliche Zufall verlor sich nach zwei Wochen.

4) Einen schädlichen Einfluss habe ich nie beobachtet.

10.

Die traumatischen Folgen der Operation.

Nach vollzogener Operation beobachtet man Folgendes: Sehr selten erfolgt eine starke Nachblutung; schon wenige Minuten nach vollzogener Operation hört in der Mehrzahl der Fälle die blutige Absonderung auf, welche der Operirte gewöhnlich für vermehrten Thränenfluss hält; derselbe klagt dann über Lichtscheu, und ich lasse deshalb nach der Operation den Kranken stets mit dem Rücken gegen das Licht sich setzen. Brennende Hitze und lebhafter Schmerz erfolgen selten. Geschwulst an den Augenlidern kommt nicht vor. Bisweilen entwickelt sich in der Gegend, wo die Conjunctiva durchschnitten ward, seröse oder sanguinolente Infiltration in dieser Membran, die ich nur Einmal in einem Falle von Luscitas der stärksten Art, wo der traumatische Eingriff auf das Auge sehr stark war, zur Chemosis habe sich steigern sehen. Merkwürdig ist das Entstehen der Ecchymosis Conjunctivae einen oder einige Tage nach der Operation, und zwar nicht selten an Stellen der Conjunctiva, die durch den Haken gar

nicht verwundet worden sind. Ich habe solche Ecchymosen selbst am unteren Augenlide unter den Conjunctivafalten entstehen sehen, so dass der untere Augenlidrand mit Blut unterlaufen schien. Solche Ecchymosen entstehen öfters später, nachdem eine Conjunctivitis traumatica vorhergegangen ist. Eiterung habe ich in der Wunde nicht beobachtet, wohl aber entsteht sehr bald nach der Operation plastische Ausschwitzung in den Wundrändern der Conjunctiva. Schon wenige Stunden nach erfolgter Operation habe ich die Wundränder der durchschnittenen Conjunctiva zusammengeklebt gefunden. In solchen Fällen geht die Heilung der durchschnittenen Conjunctiva ziemlich rasch von Statten, und man sieht öfters schon nach einigen Wochen nur eine kleine Spur der Verwundung in Form einer Falte, die sich einer Membrana semilunaris nicht unähnlich an die Caruncula lacrymalis anlegt. Anders verhält es sich, wenn die Conjunctiva weit getrennt, oder selbst ausgeschnitten wurde, wenn sich nach der Operation der Bulbus mehr nach vorn drängte, und wenn die Ränder der Schnittwunde sich nicht einander nähern, sondern weit auseinander klaffen, so dass die Sclerotica in diese klaffende Wunde hineinragt. Hier ereignet sich zweierlei, Wucherung der Conjunctivawunde und Wucherung der entblössten Sclerotica und des durchschnittenen, aber an der Sclerotica sitzen gebliebenen Muskelstückes.

Was die Wucherungen der Conjunctivawunde betrifft, so stellen diese sich unter der Form der gewöhnlichen Granulation dar, und sind von der Enstehung der Fleischwärzchen in anderen Wunden nicht verschieden, wie ich mich durch mikroscopische Untersuchungen überzeugt habe. Diese bilden eine grössere oder geringere Wucherung, welche den inneren Augenwinkel ausfüllt; auf der Oberfläche derselben sondert sich eine mucöspurulente Feuchtigkeit ab, die wohl auch bisweilen mehr plastischer Natur ist. Ich habe beobachtet, dass solche Granulationen bisweilen sich fest an die innere Fläche der unteren Augenlider anlegten und mit dieser sich organisch durch plastisches Exsudat verbanden, wenn die Conjunctiva palpebralis sich auch in einem Irritationszustand befand. Diese Beobachtung ist sehr wichtig, weil sie einen Beweis

liefert, wie gross die Neigung zu krankhaften Verwachsungen im Systeme der Schleimhäute ist.

Die Basis solcher Conjunctivawucherungen ist selten breit, meistens länglich, bisweilen auch stielförmig. Untersucht man sie mit der Lupe, so sieht man auf ihrer Oberfläche kleine, bald dicke, bald dünne Gefässe, die sich in der Wucherungsmasse verlieren.

Was das Verhalten der ihrer Conjunctiva entblössten Sclerotica betrifft, so bedeckt sich dieselbe sehr bald mit Fleischwärzchen, die sich mit einer der Conjunctiva ähnlichen Haut überziehen. Eben so ist es mit dem Verhalten der sitzen gebliebenen Muskelparthie.

11.

Nachbehandlung.

Die Nachbehandlung nach der Myotomie ist eine doppelte, eine therapeutische und eine orthopädische.

Die therapeutische Nachbehandlung besteht zunächst darin, die vorhandene traumatische Entzündung in der Conjunctiva, oder die Blutergiessungen in derselben so zu zügeln, dass sie keinen hohen Grad erreichen. Dieses geschieht am besten dadurch, dass man den Kranken, der sich in einer verdunkelten Stube aufhält, fortdauernd Umschläge von kaltem Wasser, oder von Eiswasser auf das Auge machen lässt. Dieselben müssen so lange fortgesetzt werden, als Schmerz oder das Gefühl eines Druckes im Auge ist. Man unterstützt diesen therapeutischen und prophylaktischen Zweck durch salinische Abführmittel, unter denen das Saidschützer und Püllnaer Bitterwasser oben anstehen.

Beharrt die Ecchymosis Conjunctivae bei dieser Behandlung längere Zeit, so ist es zweckmässig, einige Tropfen Arnicatinctur auf die kalten Compressen zu tröpfeln und hiermit längere Zeit fortzufahren. Sollten heftige entzündliche Zufälle eintreten, so kann dieses eine Venaesection und eine dem Grade der Entzündung und der Natur des Organs ange-

messene antiphlogistische innere Behandlung erfordern. Nach den ersten acht bis zehn Tagen beschäftigt die jetzt entstehende Wucherung der Conjunctiva die Aufmerksamkeit des Arztes. Ich habe gegen dieselbe mancherlei Mittel, nämlich verdünntes Bleiwasser, das vorsichtige Betupfen mit Argentum nitricum fusum, und Cuprum sulpuricum angewendet. Ersteres wirkt oft nützlich und ist empfehlungswerth, dagegen ich von dem örtlichen Gebrauche des Argent. nitric. fus. und Cupr. sulphuric. abrathe. Er reizt heftig, vermehrt die kaum gedämpfte traumatische Entzündung, oder unterhält sie doch wenigstens längere Zeit. Ich halte es für das Zweckmässigste, die Granulation der Conjunctiva, wenn sie sich erhebt, mit der Scheere zu entfernen. Zu dem Behufe hebt man sie mit der Pincette hoch in die Höhe, und schneidet sie an der Basis ab. Ist diese schmal oder stielartig, so vernarbt die Conjunctiva oft in wenigen Tagen; ist die Basis breit, so wuchert die Granulation von Neuem, und man ist wohl genöthigt, von vierzehn zu vierzehn Tagen die Entfernung mittelst der Scheere zu wiederholen. Bisweilen erfolgt nach der Abtragung der Granulation eine starke Blutung und eine neue traumatische Reaction, gegen die sich kalte Umschläge am besten empfehlen. Von dieser Granulation der Conjunctiva unterscheidet sich eine Wucherung, die nicht selten von dem auf der Sclerotica sitzen gebliebenen Stück des Tendo des Musculus rectus internus ausgeht. Entfernt man vermittelst der Scheere diese Wucherung, was sich schwer ausführen lässt, da der mit Granulation bedeckte Muskelrest sehr hart ist und mit der Sclerotica innigst zusammenhängt, so ist die Blutung meistens stark, und die Granulation erzeugt sich schnell wieder, und lässt sich zum zweiten Male gar nicht entfernen. In diesen Fällen überlasse ich die Vernarbung der Wucherungsstelle sich selbst, die gewöhnlich nach einigen Wochen eintritt.

Den orthopädischen Theil der Nachbehandlung betreffend, so verstehe ich unter diesem Namen die Steigerung des Willenseinflusses des Kranken auf die Bewegungen des operirten sich jetzt frei bewegenden Auges. Zu diesem Behufe lasse ich das nicht operirte Auge vermittelst einer leinenen Binde bedecken, wenn nach der Myotomie ocularis die Stellung

des Auges keine ganz normale geworden ist und dasselbe eine Neigung behält in die frühere d. h. schiefe Stellung zurückzukehren, da bekanntlich jedes schielende Auge nach Bedeckung des andern seine gerade Stellung einnimmt. Diese Geradestellung des Auges durch das angegebene Hülfsmittel ist sehr wichtig, weil hierdurch den durchschnittenen Muskeltheilen die normale Lage verliehen wird, und weil dann der alten Neigung zur Schiefstellung, die während des Schlafes des Operirten immer wieder sich einstellt, möglichst entgegengearbeitet wird. Diese Art orthopädischer Nachbehandlung ist natürlich nur dann anzuwenden, wenn ein Auge operirt ward; wird die Operation auf beiden Augen zugleich verrichtet, so muss sie modificirt werden. Von der Nützlichkeit dieser Nachbehandlung, auf die ich wiederholt in der Vereinszeitung für Medicin (Juni und Juli 1840) aufmerksam gemacht habe, habe ich mich fortdauernd überzeugt; nur darf man sie nicht übertreiben, weil sonst ein Nachtheil daraus entspringt, der entgegengesetzte Strabismus. Der Gegenstand selbst scheint mir von grosser Wichtigkeit zu sein, und empfehle ich denselben einer genauen und gründlichen Prüfung meiner Collegen wiederholt. Ohne fortgesetzte Orthopädik des operirten Auges entsteht oft ein Recidiv; und dieses geschieht um so leichter, je weniger der Operirte sich und seine Augen beobachtet; dagegen die Uebung der Augen nach der Operation es dahin bringen kann, dass das operirte Auge seine gerade Richtung behält, und dass ein gelinder Grad des Strabismus, der vor der Operation auf dem andern Auge vorhanden war, oder nach der Operation des einen Auges auf das andere übersprang, ganz und gar beseitigt wird, so dass auf dem andern Auge die Myotomie nicht angestellt zu werden braucht.

12.

Was geschieht mit dem durchschnittenen Augenmuskel?

Die Folgen der Operation nach der Durchschneidung des Tendo oder des Muskels, oder nach Ausschneidung eines Stückes desselben sind verschieden. Wird der Tendo des Augenmuskels bei der Operation abgeschnitten, und wie das stets der Fall ist, die organische Verbindung desselben mit der Sclerotica vor der Durchschneidung durch das Einführen des Muskelfixator gelöst, so wird sich der Muskel weniger zusammenziehen, die Insertionsstelle desselben aber nach hinten rücken, und dort an die Sclerotica durch plastisches Exsudat, je nachdem das Auge mehr oder weniger hervortritt, sich ankleben. Wird dagegen der Augenmuskel in seiner Muskelsubstanz durchschnitten, oder wird wohl gar ein Stück aus demselben herausgenommen, so entsteht Zurückziehung des hinteren Stückes desselben; es bildet sich nun ein Zwischenraum an der Durchschneidungsstelle zwischen den beiden Muskelenden, der nach den Umständen grösser oder kleiner ist. Dieser Zwischenraum füllt sich mit Blut, das theils aus den durchschnittenen Muskelenden, theils aus der verwundeten Conjunctiva aussickert. Dieses Blut gerinnt sehr bald und umgiebt theils die Enden des durchschnittenen Muskels, theils die Sclerotica, das Orbitalfett, und füllt wie ein Pfropf die vulnerirte Gegend. Die äussersten Endigungen des durchschnittenen Muskels ziehen sich in sich selbst zusammen, und die durchschnittene Muskelfläche wird dadurch kleiner; hier beginnt eine Ausschwitzung plastischer Lymphe in Form kleiner Tropfen, die sich bald organisirt und den Zwischenraum zwischen dem durchschnittenen Muskel, in dem jetzt geronnenes Blut liegt, durchdringt. Ist es dahin gekommen, so geschieht die Zusammenheilung rasch. Man beobachtet dann an der Vereinigungsstelle eine feste Masse, die einen ziemlich schmalen Zwischenraum bildet zwischen den durchschnittenen Muskelparthieen. Diesen erkennt man daran, dass der Muskel auf seiner Oberfläche stark zusammengezogen ist, und an dieser Stelle schmaler erscheint; dieselbe ist meistens

dunkelroth. Dieser Vereinigungsprocess der getrennten Muskelsubstanz, den ich zu wiederholten Malen an den Muskeln von Thieren genau beobachtet habe, sah Dr. Baumgarten bei einem inneren graden Augenmuskel, den er vierzehn Tage früher durchschnitten hatte, und wegen zu rascher Zusammenheilung und Verkürzung noch einmal durchschnitt. Der Augenmuskel zeigte an seiner Vereinigungsstelle einen Einschnitt der eben beschriebenen Art; es war, als hätte um den Muskel einige Zeit eine Ligatur gelegen. In diesem Falle waren um den vereinigten Augenmuskel zwar plastische Ausschwitzungen vorhanden, jedoch in geringerem Grade. Anders gestaltet sich aber die Zusammenheilung des durchschnittenen Muskels dann, wenn rings in der Gegend, wo die Vulneration und der Bluterguss Statt gefunden hat, plastische Ausschwitzungen erfolgen, wenn sich diese also nicht blos auf die Wundfläche der Muskeln beschränken, sondern auch neben demselben entstehen. Diese verbinden dann nicht nur die durchschnittenen Muskelenden unter sich, sondern auch stark mit der Sclerotica und mit dem Orbitalfette, dringen wohl auch selbst nach vorn durch die geöffnete Conjunctiva hindurch. Ein solcher weit verbreiteter plastischer Zustand bildet ein dickes Conglomerat von geronnenem Blute und plastischem Ergusse, der sich hier und dort in Filamenten verbreitet. Einen solchen habe ich an einem Auge beobachtet, an welchem ebenfalls vierzehn Tage früher die Muskeldurchschneidung gemacht worden war, und wo jetzt, da die Operation nicht den erwünschten Erfolg gehabt hatte, die Myotomie hinter der conglutinirten Stelle, also ziemlich tief, verrichtet wurde. Ich konnte bei der Operation selbst mit der Lupe den eben geschilderten Zustand näher beobachten, nachdem der Muskelfixator hinter dieser Vereinigungsstelle durch Dr. Baumgarten, welcher die Operation vollzog, geführt worden war. Die Vereinigungsstelle bildete hier einen dicken Knaul, und die Bildung dieses Zustandes mag wohl in manchen Fällen die Ursache sein, dass ein Recidiv des Strabismus eintritt. Denselben pathologischen Zustand des Muskels habe ich einige Zeit später in einem andern Falle beobachtet, den ich in Gegenwart des Herrn Geheimerath Dr. Hennemann aus Schwerin operirte.

Auf diesem Felde der Beobachtung herrscht noch grosses Dunkel, und doch ist die physiologische Aufklärung desselben die Cardo rei. Ich werde keine Gelegenheit vorübergehen lassen, mich über diesen Gegenstand genauer zu unterrichten, und das was ich beobachtet habe, öffentlich mitzutheilen.

13.

Entspricht die Tenontomia und Myotomia ocularis als rationelles Heilmittel der verschiedenartigen Natur des Strabismus?

Wer die Wirkung des Sehnen- oder Muskelschnittes zur Heilung des Strabismus blos mechanisch erklärt, und der Ansicht ist, dass durch diese Operation der verkürzte Muskel, der das Auge nach einer Seite hinzieht, durchschnitten und so der einzige Grund des Schielens gehoben werde, der ist bald mit der Beantwortung dieser Frage fertig, oder wird eine solche für unnütz erklären. Ganz anders aber gestaltet sich die Sache, wenn man nicht vergisst, dass die beliebte Annahme der permanenten Muskelverkürzung die Natur des Schielens gar nicht allseitig erklärt, da doch nur in den wenigsten Fällen von Strabismus organische Muskelverkürzung Statt findet. Diese Fälle beschränken sich auf den Zustand, den die Alten Luscitas nannten und von dem Strabismus unterschieden; dort ist wirkliche Verkürzung eines Muskels in Folge gehemmter Ausbildung und damit zusammenhängender zu tiefer Insertion derselben an der Sclerotica vorhanden (Luscitas congenita), oder der Muskel ist durch metastatisch-dyskratische (nach Exanthemen) oder traumatische Entzündung wirklich metamorphosirt, d. h. in seinen Fibern verändert, verdickt, verkürzt. Hier steht der Bulbus einseitig fest, wie angewachsen. Ganz anders aber sind die Muskeln da beschaffen, wo der gewöhnliche Strabismus sich vorfindet, es sei in welcher Form er wolle. Bei dieser Art des in Rede stehenden Augenübels findet offenbar keine organische Veränderung, sondern nur eine krankhafte Zusammenziehung des

einen oder andern Augenmuskels statt, die aber vorübergehend, wechselnd ist, die von dem einen Muskel zu dem andern und von dem einen Auge zu dem anderen überspringt, aber dann in dem paarigen Muskel bleibt, die vorzüglich dann, wenn das andere Auge geschlossen und durch den Willenseinfluss des Kranken die Innervationsströmung auf die Muskeln des einen Auges concentrirt wird, verschwindet.

Hier liegt der Grund des Uebels tiefer, als in einer blossen idiopathischen Muskelcontraction; höchst wahrscheinlich ist er zunächst in einer krankhaften Function der Nerven und zwar derjenigen zu suchen, welche den Bewegungen der Augenmuskeln vorstehen. Diese wichtige Function wird nun bekanntlich durch drei Hirnnervenpaare bewerkstelligt, ein Verhältniss, das für sechs so kleine Muskeln, wie jedes Auge sie hat, höchst merkwürdig ist, und das schon a priori uns auf die wichtige Rolle aufmerksam machen muss, welche diese Nerven bei den Bewegungen des Auges spielen. Hierin liegt für uns aber zugleich auch eine Disposition zu pathologischen Zuständen, da immer die Organe, deren Vitalität durch Nervenreichthum sehr hoch steht, mehr Neigung zu neuropathologischen Richtungen haben, als solche, die auf tieferer nervenarmer Bildungsstufe sich befinden. Hieraus erklärt sich auch wohl das häufige Vorkommen des Schielens, das so leicht sich ausbildet, und das sich wiederum so gern zu andern Uebeln gesellt.

Was soll nun aber in diesen Fällen von Schielen die Myotomia ocularis helfen? Und doch ist sie nützlich, denn wenn irgend wo diese Operation nach unserer Erfahrung Nutzen gebracht hat, so ist dieses bei dem sogenannten spasmodischen Schielen der Fall. Wie das möglich ist, soll der folgende Abschnitt näher erörtern.

14.

Nähere Betrachtung der Wirkung der Myotomia und Tenontomia ocularis.

Wirkt bei der Myotomia ocularis die Trennung der Conjunctiva, oder der Muskel- und Sehnenschnitt, oder die hiermit verbundene Durchschneidung einzelner Aeste der oculomotorischen Nerven?

Die Durchschneidung der Conjunctiva oculi hat einen grossen Einfluss auf die freie Bewegung des schielenden Auges; dies ist vorzüglich bei einer weiten Trennung der Conjunctiva im inneren Augenwinkel der Fall. In einem Falle, wo ich bei einem sehr furchtsamen und ungezogenen Mädchen die Durchschneidung des inneren geraden Augenmuskels am linken Auge zu machen beabsichtigte, konnte ich die Operation nicht vollenden, da weder Güte noch Drohungen das Mädchen zum Gehorsam brachten. Als ich die Durchschneidung der Conjunctiva in ziemlicher Ausbreitung vollendet hatte, musste ich von der Operation abstehen. Es war merkwürdig, dass die unmittelbare Folge dieses einen Operationsactes ein sehr gutes Resultat hatte, dass nämlich das Auge sich sehr grade stellte. Ich liess das nicht operirte Auge zubinden und behandelte das halb operirte Auge mit kalten Umschlägen. Anfangs versprach die halb vollendete Operation ein schönes Resultat, nach vierzehn Tagen aber, nachdem die Conjunctivawunde geheilt war, kehrte der alte Grad des Schielens wieder zurück. Dieser Fall ist ein sicherer Beweis, dass die Durchschneidung der Conjunctiva allein kein Schielen zu heilen vermag.

Der Muskelschnitt, oder die Durchschneidung der Sehne des Augenmuskels ist jedenfalls der Hauptakt der Operation. Abgesehen davon, dass durch den Muskelschnitt die zwängenden Bande des Auges gelöst werden, so werden bei der Myotomie am Auge stets einige Aeste, entweder des Nervus oculomotorius, des patheticus oder des abducens durchschnitten. Diese Nerven sind bekanntlich die motorischen der Augenmuskeln. Von diesen spaltet sich der Nervus oculomoto-

rius (das dritte Hirnnervenpaar) in zwei Aeste, deren oberer zum Levator palpebrae superioris und zum Musculus rectus superior geht, deren unterer Ast sich wiederum spaltend zur innern Fläche des Musculus rectus internus, des Rectus inferior und zum Obliquus inferior geht. Der Nervus patheticus (das vierte Hirnnervenpaar), ein sehr dünner Nerve, geht ausschliesslich zum Musculus obliquus superior, dagegen der Nervus abducens (das sechste Hirnnervenpaar) zur innern Fläche des Musculus rectus externus sich begiebt. Die mit der Myotomia ocularis jedesmal stattfindende Neurotomie halte ich nun für sehr wichtig. Gebe ich auch gern zu, dass die Myotomia oder Tenontomia ocularis durch ihren mechanischen Einfluss höchst hülfreich wird, indem durch die Trennung des Muskels oder der Sehne von der Sclerotica einseitige Richtungshemmungen vom Auge entfernt werden, so bin ich doch der Ansicht, dass eine vorzügliche Wirkung der Operation darin besteht, dass durch sie der Vitalität des Muskels im weitesten Sinne des Wortes eine neue Richtung gegeben wird. Nicht also die mechanische Wirkung der Operation allein, nein, die physiologische derselben scheint mir die Hauptsache zu sein. Ich berufe mich hier auf meine eigenen schon vor Jahren ausgesprochenen Worte: „Tenontomia tendines morbose contracti prolongantur et nova vita eaque normali imbuuntur.“ (De physiologia Tenontomiae. Dresd. 1837 in 4. c. tab. lithogr. pict. p. 22), deren Richtigkeit ich durch mannichfache Erfahrungen auf dem Gebiete der Tenontomie bestätigen kann. Diese physiologische Erscheinung findet ihre Erklärung darin, dass nach der Durchschneidung des Muskels oder der Sehne eine vermehrte Zusammenziehung in den getrennten Muskelstücken, zwischen denen Bluterguss stattfindet, entsteht; diese Zusammenziehung hat eine Erweiterung der Gefässe des Muskels zur Folge, diese befördert nun die jetzt eintretende traumatische Reizung und die dadurch hervorgerufene Congestion, und der jetzt vermehrt auftretende Stoffwechsel, ist nicht ohne Einfluss, dem nach und nach durch die Cicatrisation sich vereinigenden Muskel neue vitale Aeusserungen zu gewähren. Dazu tritt aber auch ein veränderter Nerveneinfluss, da in den durchschnittenen Zweigen der bewegenden Augennerven nothwendig auch mit der organischen Wiederher-

stellung Verbesserungen der Innervationsströmungen eintreten werden.

15.

Ueber das Verhalten des Auges einige Zeit nach der Operation, und über die Nothwendigkeit dieselbe zu wiederholen.

Was das Verhalten des Auges einige Zeit nach der Operation betrifft, so ist erstlich der Zustand der Conjunctivanarbe und sodann die Stellung des Auges zu nennen. Die Stelle der Conjunctiva, an welcher die Operation Statt gefunden hat, vernarbt ziemlich rasch, und man sieht z. B. nach der Durchschneidung des Rectus externus an der Operationsstelle kaum eine Narbe, selten eine Adhäsion mit den Augenlidern. Anders verhält es sich mit der Operationsstelle an der Caruncula lacrymalis, und hier verschieden, je nach der Richtung des operirten Auges. Wo die Operation auf die Richtung des Auges einen vortheilhaften Einfluss äusserte, sieht man in dem inneren Augenwinkel eine zwischen Caruncula lacrymalis und der inneren Fläche der Sclerotica befindliche Rinne, die daher kommt, dass die Conjunctiva, die sich hier im normalen Zustande in ununterbrochenem Zusammenhange befindet, getrennt wird. Es ist hier ein Abstand des Auges von der Caruncula lacrymalis bemerkbar. Bisweilen ist an der Stelle der Rinne in der Gegend des Abstandes eine sichelförmige Aufwulstung sichtbar, welche bald blassroth, bald dunkelroth erscheint, und an eine Aufwulstung der Conjunctiva erinnert, die öfters nach katarrhalischen Augenentzündungen zurückbleibt. Einige Male habe ich an der in Rede stehenden Stelle von der Sclerotica aus zur Caruncula lacrymalis Querfalten einer neugebildeten Haut laufen sehen; dieses habe ich aber nur da beobachtet, wo das Auge wieder eine kranke Richtung nach innen genommen hatte, die Operation also einen nur kleinen, oder gar keinen Vortheil gewährte. Ich bin jedoch der Ansicht, dass diese Narbenbildung

allein nicht die Ursache von der neuen schiefen Richtung des Auges sein kann, sondern dass diese Narbenbildung die stärkere Anwachsung des Auges an die Orbitalwand begleitet. Was den Stand des Auges einige Zeit nach der Operation betrifft, so wird dieser bisweilen, nachdem er längere Zeit, drei bis sechs bis acht Wochen ein guter gewesen ist, wieder ein schiefer, und es kehrt der frühere Grad des Schielens wieder, oder es nähert sich doch das Auge demselben. Dieses geschieht vorzüglich bei solchen Individuen, welche sich vernachlässigen und die Orthopädik des Auges hintansetzen. (Vgl. Abschnitt 12.) Bis jetzt habe ich es nie in hohem Grade da beobachtet, wo ich auf beiden Augen zugleich operirte, dagegen ich öfters complete Recidive da sah, wo nur auf einem Auge die Operation gemacht worden war.

Hier ist die Wiederholung der Operation indicirt; man kann dieses schon in der dritten Woche thun. Sehr bemerkenswerth ist das Uebergehen des Schielens einige Zeit nach der Operation von dem operirten Auge auf das nicht operirte in den Fällen, wo das Schielen mit einem Auge Statt fand, so dass man sieht, es ist das Schielen für den Kranken eine Nothwendigkeit, deren Grund tiefer liegen muss, als in einer blossen Contraction des Muskels. (Vgl. Abschnitt 14.) Dabei scheint die Regel Statt zu finden, dass das Schielen am nicht operirten Auge in derselben Form sich darstellt, die ursprünglich vorhanden war; war Strabismus internus vorhanden, so zeigt sich das Schielen im nicht operirten Auge wieder als Strabismus internus, und eben so, wenn das eine Auge wegen Strabismus externus operirt worden war. In solchen Fällen wird es dann nothwendig, auch das zweite Auge zu operiren. Bisweilen habe ich jedoch beobachtet, dass eine fortgesetzte Aufmerksamkeit von Seiten des Kranken auf die Stellung seiner Augen auch jede Spur des Uebels nach und nach beseitigte.

Da wo nur ein Auge operirt worden ist, steht dieses gewöhnlich mehr hervor, als das nicht operirte; dieses ist vorzüglich dann der Fall, wenn der innere gerade Augenmuskel durchschnitten ward. Diese ungleiche Hervorragung der Augäpfel giebt der Physiognomie des Operirten etwas Fremdes. Sind beide Augen operirt worden, so beobachtet man

jene ungleiche Protuberanz derselben nicht, wohl aber sieht man dann neben der Caruncula lacrymalis jene tiefe Furche, welche dieses Organ von der Sclerotica trennt, und hierdurch erhält der Bulbus im innern Augenwinkel eine Verlängerung, die dem Auge selbst ein eigenthümliches Gepräge verleiht.

16.

Akiurgische Regeln bei der Wiederholung der Myotomia ocularis.

Muss die Myotomia ocularis wiederholt werden, so wird sie unter Befolgung der angegebenen Regeln vollzogen. (Abschnitt 1.) Sehr scharfe Messer und Scheeren sind dabei nothwendig, da die Narben in der Conjunctiva noch schwerer zu durchschneiden sind, als eine unversehrte Bindehaut. Da die Blutung gewöhnlich sehr stark ist, muss ein Gehülfe darauf bedacht sein, dieselbe durch kleine Schwämme rasch zu stillen, damit die Operation nicht zu sehr aufgehalten werde. Es ist von Wichtigkeit, einen grossen Einschnitt in die Conjunctiva zu machen, weil hinter ihr an der Stelle des frühern Durchschnittes durch den Tendo oder Muskel gewöhnlich ein ziemlich starkes plastisches Conglomerat liegt, welches die Einführung des Muskelfixators hemmt oder doch erschwert. Dieser muss stark nach hinten geleitet werden, um die Stelle zu treffen, wo der Muskel frei liegt, und wo es möglich ist, zwischen ihm und der Sclerotica das Instrument durchzuführen. Dieses ist meistens nur weit hinten möglich, und man wird desshalb bei der Wiederholung der Operation stets die Muskelsubstanz durchschneiden. Die Blutung nach der Durchschneidung des Muskels ist gewöhnlich stärker, als wenn die Myotomia zum ersten Male vollzogen wird. Die Einwirkung der wiederholten Operation ist nicht selten sehr günstig für die Stellung des Auges. Grössere traumatische Reaction, als wenn die Myotomia das erste Mal vollzogen ward, habe ich nach der Wiederholung desselben nie beob-

achtet. Die Nachbehandlung ist die gewöhnliche. Physiologisch interessant und wichtig ist eine genaue Betrachtung und Prüfung (durch die Lupe) des plastischen Conglomerates, welches den zusammengeheilten Muskel umgiebt; da dieses auf dem Muskelfixator zu liegen pflegt, und leicht betrachtet werden kann, sollte kein Arzt es versäumen, hierüber genaue Nachforschungen in dem jedesmaligen Falle anzustellen!

17.

Soll man das zweite Auge später operiren, oder soll man die Myotomia ocularis auf beiden Augen in einer Zeit verrichten?

Nach meinen bisherigen Erfahrungen möchte ich zur Beantwortung dieser Frage Folgendes feststellen. In den Fällen des Strabismus, wo ein offenbarer Strabismus convergens duplex obwaltet, oder da, wo der Strabismus convergens wechselt, d. h. wo das Schielen von dem einen Auge zu dem anderen überspringt, rathe ich die Operation auf beiden Augen zugleich vorzunehmen. Man nimmt hier durch die doppelte Operation den Character strabismi nervis oculomotoriis impressus dem Auge gewissermaassen ganz und schnell ab, verhindert das Uebertragen des Strabismus von dem operirten Auge zu dem anderen, was so gern und so leicht in den genannten Fällen eintritt, wenn man ein Auge nach dem anderen operirt. Ich habe hier Erfolge erstrebt, die ich nie gesehen habe, wenn ich ein Auge längere Zeit nach dem andern operirte. Die orthopädische Nachbehandlung ist hier nicht von so grosser Wichtigkeit, weil durch die Operation theils die krankhafte Muskelthätigkeit, theils aber auch die krankhafte Thätigkeit der Bewegungsnerven der Augen gleichzeitig regulirt wird; sie ist jedoch keineswegs zu versäumen. Man beschränkt sich auf die Prophylaxis der Entzündung. Ich erfreue mich günstiger Erfahrungen hinsichtlich der gleichzeitigen Durchschneidung beider inneren und beider äusseren geraden Augenmuskeln. Von auffallendem Nutzen

war die gleichzeitige Durchschneidung beider gleicher Muskeln an beiden Augen vorzüglich auch dann, wenn sich zu dem höheren oder niederen Grade des Schielens jene zitternde Bewegung des Auges gesellte, die man Nystagmus nennt. Nicht bloss, dass sich hier die Augen objectiv besserten, auch subjectiv trat sehr bald für den Kranken das Gefühl grösserer Stabilität der Augen ein. Sehr merkwürdig sind in diesen Fällen die Schabweichungen, welche der Operirte wahrnimmt; das Sehen durchläuft eine wahre Scala von Veränderungen. Noch nie habe ich bisher die gleichzeitige Durchschneidung der Muskeln auf beiden Augen in der Art ausgeführt, dass ich auf dem einen Auge den inneren und auf dem anderen Auge den äusseren geraden Augenmuskel durchschnitten hätte, ein Fall, der dann eintreten könnte, wenn auf dem einen Auge Strabismus internus, auf dem andern Strabismus externus vorkäme, was ich jedoch auch noch nie beobachtet habe.

18.

Resultate der von dem Verfasser verrichteten und beobachteten Operationen der Myotomia ocularis.

Die Anzahl der bis jetzt von mir theils selbst verrichteten Operationen, theils der Fälle von Myotomie, welche die Herren Dr. Zeis, Baumgarten und Warnatz zu Dresden vollzogen haben und die ich beobachtete (s. Einleitung) beträgt zwei und siebzig. Von diesen zwei und siebzig Myotomieen haben fünf und vierzig einen durchaus befriedigenden Erfolg gehabt, einen weniger guten dreizehn, vierzehn Operationen hatten gar keinen Erfolg. Unter den gelungenen fünf und vierzig Fällen sind drei, wo die Operation zwei Mal verrichtet ward. Hätte man in den dreizehn weniger guten Fällen die Operation wiederholen dürfen, so würden sie ohne Zweifel durchaus befriedigend geworden sein. Was die vierzehn misslungenen Fälle anlangt, so war meistens der höchste Grad des Strabismus oder Luscitas vorhanden, oder die Personen waren

sehr alt, oder sehr jung, ihr Willenseinfluss daher sehr gering. Neun Mal ward der äussere Augenmuskel, drei und sechzig Mal der innere durchschnitten. Nur ein Mal traten heftige Zufälle einer Chemosis ein, die jedoch bald beseitigt wurden. Keine Operation hat sonst heftige Zufälle erregt, oder dem Schielenden irgend einen Schaden gebracht, zwei Fälle ausgenommen, wo Strabismus externus entstanden ist. Die Operation ward am innern geraden Muskel des rechten Auges zwanzig Mal, des linken Auges drei und vierzig Mal, am äussern geraden Muskel des rechten Auges sechs Mal, am äussern geraden des linken Auges drei Mal verrichtet. Sechs Mal wurden die innern geraden Augenmuskeln, ein Mal die äussern geraden gleich nach einander durchschnitten.

19.

Ueber die Anwendbarkeit der subcutanen und subconjunctivalen Myotomie bei der Operation des Strabismus.

Wer sollte es nicht wünschen, die wohlthätigen Wirkungen der subcutanen Muskel- und Sehnendurchschneidung auf die Strabismusoperation zu übertragen! Anatomisch ist diese Operationsweise gewiss auszuführen, und zwar subcutan am äussern Augenmuskel, am Obliquus inferior auf dieselbe Art, subconjunctival an dem obern schiefen Augenmuskel. Ich habe mich schon früher (Monatsschrift für Medicin, Chirurgie und Augenheilkunde B. III. p. 329 etc.) über den Operationstypus ausgesprochen, der in Fig. 5 der beiliegenden Tafel in dem Augenblicke dargestellt ist, wo der äussere gerade Augenmuskel auf dem Muskelfixator liegt, der durch die am äussern Orbitalrande befindliche Hautincision eingeführt worden war. Was die subconjunctivale Durchschneidung des obern schiefen Augenmuskels bei seiner Verbindung mit der Sclerotica betrifft, so ist diese nicht schwer auszuführen, wenn man nach Fixirung der Augenlider und nach Herabziehung des Bulbus durch das in dem obern Theile der Scleroticalconjunctiva ge-

setzte Fixirungshäkchen mittelst eines kleinen gekrümmten Sichelmessers, das eine oder zwei Linien vor der Insertion des Muskels an die Sclerotica unter die Conjunctiva eingeführt wird, den Muskeltendo von innen nach aussen durchschneidet. Diese Subconjunctivaldurchschneidung ist für das Auge durchaus gefahrlos, weil man bei einiger Vorsicht die Sclerotica gar nicht verletzen kann, da man unter ihr, nicht neben ihr das Messer zu führen hat, Verletzungen des Levator palpebrae superioris sind bei gehöriger Fixirung des obern Augenlides auch nicht zu fürchten. Das einzige unangenehme Ereigniss, das entstehen kann, ist gleichzeitige Durchschneidung der Conjunctiva mit der Myotomie oder Tenontomie des Musculus trochlearis. Aus anatomischen Gründen wäre also die Subcutan- und Subconjunctivalsection am Auge nicht zu verwerfen. Die Gründe, warum diese Operationsweise am Auge zur Beseitigung des Strabismus uns nicht anwendbar erscheint, liegen darin, dass man sich nicht immer einer normalen anatomischen Lage der Muskeln beim Strabismus versichert halten kann, und dass man deshalb sehr leicht Gefahr läuft, diese Operationsweise umsonst anzuwenden, und nach ihr auf die bisher angewendete sichere und erprobte Operationsweise der Myotomia ocularis zurückkommen müsste. Doch kann auch hier nur die Erfahrung die wahre Lehrmeisterin werden.

20.

Welchen Nutzen verspricht die Myotomia ocularis ausser ihrer Anwendung gegen den Strabismus in der Behandlung der Augenkrankheiten?

Abgesehen von dem Nutzen der Myotomia ocularis zur Behandlung und zur Beseitigung des Strabismus, kann diese Operation mancherlei andere Vortheile gewähren. Es unterliegt nämlich keinem Zweifel, dass durch den Muskelschnitt am Auge, dieses Organ in seiner Lage freier und locker gemacht wird, weil durch die Lösung des Muskels bei seiner Insertion an die Sclerotica die Spannung nach hinten aufge-

hoben wird. Es scheint mir deshalb nicht unwahrscheinlich, dass in allen den Fällen, wo die hinteren Theile des Auges sich in einem Zustande von Blutüberfüllung, Entzündung und daher rührender Spannung befinden, Zustände, welche so leicht der Sehkraft sehr schädlich werden können, die Muskeldurchschneidung ein erlaubtes Mittel des Versuchs sein dürfte. Wir rechnen hierher die rheumatische Affection der Nervenscheide des Orbitaltheiles des Nervus opticus, die chronische Entzündung der Sclerotica, die so leicht in eine Atrophia bulbi quadrata übergeht, die akuten heftigen Entzündungen der Choroidea, und die Congestionen nach diesen Organen; ferner die Ueberfüllung der Centralarterie mit Blut, mit einem Worte, alle die pathologischen Zustände der hinteren Augenkammer, wo active Congestion, chronische active, oder acute active Entzündungen in den zarten, für das Sehen unmittelbar bestimmten Theilen des Bulbus Statt finden. Hier steht in der That zu erwarten, dass durch die Trennung der Conjunctiva, und durch den Muskelschnitt die Bande, welche den Bulbus umgeben, gleichsam einschnüren, gelöst werden. Die unmittelbare Folge hiervon würde wohl die sein, dass die Blutcirculation leichter und schneller von Statten gehen kann, dass sich keine Blutstasen bilden, und dass so die Neigung zur Degeneration und Verdunkelung in den feinen Gebilden des Auges, die so leicht verderbenbringend für das Organ werden kann, möglichst verhindert werden. Ich bin der Ansicht, dass die Anwendung der Myotomie in diesen Fällen rationeller sein dürfte, als die Behandlung dieses Uebels nach den Dogmen der sogenannten rationellen Heilkunde. Nutzen können wir ferner von der Myotomie bei mancherlei Krankheiten der Muskeln des Auges erwarten; bei dem Nystagmus bulbi hat sich die Operation bereits bewährt; bei anderen Augenleiden, die von einer Affection der Augenmuskeln herrühren dürften, wie bei dem permanenten Schiefsehen (vergl. Hueck Achsendrehung des Auges. Dorpat 1838 in 4. p. 34) mit einem Auge, als dessen Ursache man entweder Erschlaffung des Musculi obliqui superioris oder Verkürzung des Obliqui inferioris ansehen muss, wäre die Myotomia ocularis ein Heilmittel.

Schlussbetrachtungen und Wünsche.

Möchten diese Mittheilungen, das Resultat unbefangener und treuer oft wiederholter Beobachtungen, dazu beitragen, die Strabismusoperation durch klinisches Forschen immer vollendeter zu gestalten. Es ist durch die Myotomia ocularis die Augenheilkunde offenbar sehr bereichert worden. Nicht bloss dass das Schielen, dieses das menschliche Antlitz so sehr entstellende und in diesem allein vorkommende Uebel (denn Thiere schielen nicht) in der Mehrzahl der Fälle durch sie radikal geheilt, oder doch sehr gebessert werden kann, nein es wird diese Operation auch den Nutzen stiften, die proteusartige Natur des Schielens näher zu erforschen, und dieses thut in der That Noth, denn ist irgendwo unser Wissen Stückwerk, so ist es hier! Seit Monaten hat mich eine nähere auf stete Beobachtung am Auge Schielender gegründete Erforschung des Strabismus beschäftigt, aber je mehr ich das Uebel beobachtete, je näher ich ihm zu treten versuchte, desto mehr entrückte sich mir die Einsicht in das Wesen desselben. Das ist der Grund, warum ich in diesem an Dich hochverehrter Freund, gerichteten Sendschreiben, auch nicht mit einem Worte über den wichtigen Punkt der Indicationen zur Myotomia ocularis gesprochen habe. Doch die Zeit ist gewiss nicht entfernt, wo unsere jetzt schielende Kenntniss des Strabismus auch ihren Dieffenbach finden wird! Diesen Kranz zu erringen, möge das Streben der Aerzte sein, die sich mit der Augenheilkunde und der operativen Orthopädie beschäftigen! Verbinden sie mit diesen Forschungen Wahrheitsliebe in den Mittheilungen über ihre Operationsresultate der Myotomia ocularis, so wird dadurch unsere Kunst und Wissenschaft an Sicherheit und Nützlichkeit nur gewinnen!

Figurenerklärung der lithographirten Tafel.

Fig. 1. Operationstypus zur Myotomie am innern geraden Augenmuskel. Der Muskelfixator liegt unter dem Musculus rectus internus. (Vergl. S. 9.)

Fig. 2. Operationstypus zur Myotomie am obern schiefen Augenmuskel. Der untere Augenlidhalter ist nicht mit abgebildet. (Vgl. S. 13.)

Fig. 3. Operationstypus zur Myotomie am obern geraden Augenmuskel. Auch hier fehlt der untere Augenlidhalter. (Vgl. S. 12.)

Fig. 4. Operationstypus zur Myotomie am äussern geraden Augenmuskel. Der Augenlidhalter liegt hier im äussern Augenlidwinkel. (Vgl. S. 10.)

Fig. 5. Operationstypus zur subcutanen Durchschneidung des äusseren geraden Augenmuskels. (Vgl. S. 34.)

Fig. 6. Operationstypus zur Myotomie am untern schiefen Augenmuskel. (Vgl. S. 14.)

Fig. 7. Ende des Fixirungshaken für den Bulbus. Er hat hier drei Endigungen, es reichen aber zwei hin. (Vgl. S. 3.)

Fig. 8. 9. Führungshaken, um beim heftigsten Grade des Schielens den Bulbus aus dem Augenwinkel in die Mitte der Augenlidspalte zu führen. Derselbe fasst Conjunctiva und Sclerotica fest, ohne sie blutig zu verwunden. (Vgl. S. 3.)

Fig. 10. Pincette zur Aufhebung der Bindehaut. (Vgl. S. 3.)

Fig. 11. 12. Abbildungen des vom Verfasser veränderten Wareschen Augenlidhalters. (Vgl. S. 3.)

Fig. 13. 14. Abbildungen des vom Verfasser angegebenen Muskelfixators. (Vgl. S. 3.)

Druck von B. G. Teubner in Dresden.

Fig. 3.

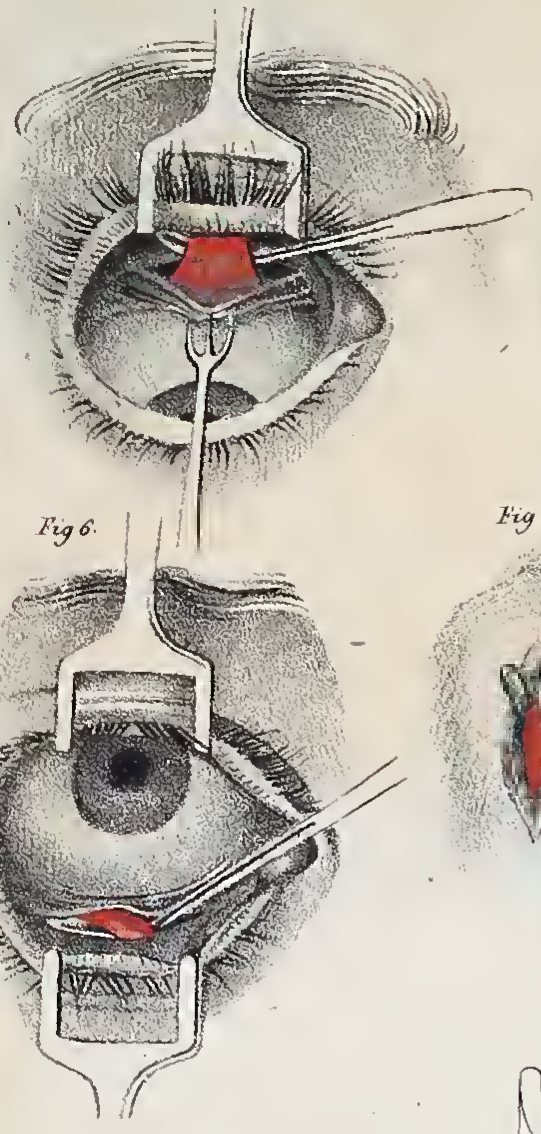

Fig. 2

Fig 1.

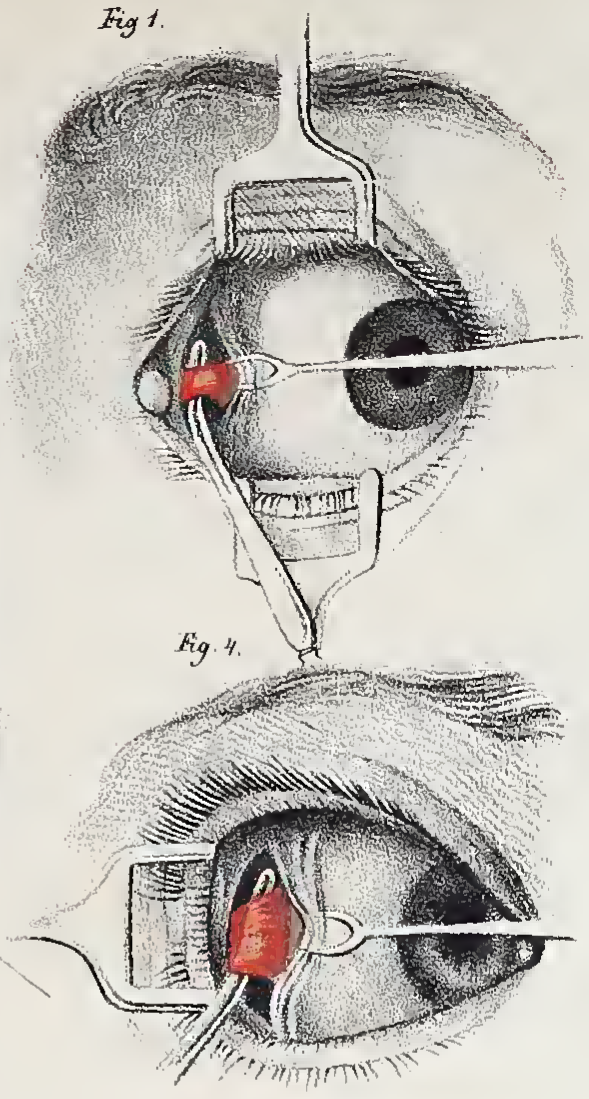

Fig 6.

Fig 5.

Fig. 4.

Fig. 11.

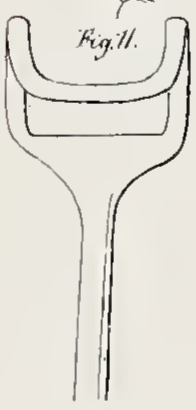

Fig 12.

Fig 13.

Fig. 14.

Fig. 7.

Fig. 8.

Fig. 9.

Fig. 10.